УКРАЇНА

(19) UA (11) 120643 (13) C2

(51) МПК (2019.01)
A61B 6/00
G03B 42/02 (2006.01)

МІНІСТЕРСТВО РОЗВИТКУ ЕКОНОМІКИ, ТОРГІВЛІ ТА СІЛЬСЬКОГО ГОСПОДАРСТВА УКРАЇНИ

(12) ОПИС ДО ПАТЕНТУ НА ВИНАХІД

(21) Номер заявки: **a 2017 10383**

(22) Дата подання заявки: **27.10.2017**

(24) Дата, з якої є чинними права на винахід: **10.01.2020**

(41) Публікація відомостей про заявку: **10.05.2018, Бюл.№ 9**

(46) Публікація відомостей про видачу патенту: **10.01.2020, Бюл.№ 1**

(72) Винахідник(и):
Конопліцький Віктор Сергійович (UA),
Шавлюк Руслан Володимирович (UA)

(73) Власник(и):
ВІННИЦЬКИЙ НАЦІОНАЛЬНИЙ МЕДИЧНИЙ УНІВЕРСИТЕТ ІМ. М.І. ПИРОГОВА,
вул. Пирогова, 56, м. Вінниця, 21018 (UA)

(56) Перелік документів, взятих до уваги експертизою:
Корейба К. А. и др. Трудности диагностики и лечения каудальных тератом. Практическая медицина, 2009, № 4(36) июнь, 23-25
Конопліцький В.С. та ін. Стан відхідниково-куприкової зв'язки у дітей при травмі куприка. Клінічна хірургія, 2016, № 10.3, С. 104
Писклаков А. В., Пономарев В. И. Использование заднесагиттального доступа при оперативной коррекции сложного параректального свища. Детская хирургия, 2012, № 5, С. 53-55
UA a201606115, 10.03.2017
Детская колопроктология: Руководство для врачей. Под общ. ред. Гераськина А.В., Дронова А.Ф., Смирнова А.Н. - М: Издательская группа «Контэнт», 2012. С. 543 - 548
Шевчук І. М. та ін. Досвід хірургічного лікування епітеліальних куприкових ходів і дермоїдних кіст крижово-куприкової ділянки. Клінічна хірургія, 2010, № 4, С. 16-18

UA 120643 C2

(54) СПОСІБ ДІАГНОСТИКИ ЛОКАЛІЗАЦІЇ ЗАПАЛЬНИХ УТВОРЕНЬ КРИЖОВО-КУПРИКОВОЇ ДІЛЯНКИ У ДІТЕЙ

(57) Реферат:

Винахід стосується дитячої хірургії і може бути використаним для діагностики локалізації запальних утворень крижово-куприкової ділянки у дітей, який передбачає введення рентгеноконтрастних речовин в доопераційному періоді, в положенні пацієнта на животі, в зовнішній отвір норицевого ходу вводять відповідного розміру еластичний катетер, через який одночасно нагнітають водну суміш рентгеноконтрастної речовини та барвника, до її зворотного витікання, з подальшим виконанням рентгенографії крижово-куприкового відділу в прямій та боковій проекціях, а поширеність та просякнення барвником м'яких тканин оцінюють інтраопераційно.

Винахід належить до медицини, а саме до дитячої хірургії, і може бути використаний для топічної діагностики запальних утворень крижово-куприкової ділянки у дітей.

Відомий спосіб діагностики запальних утворень крижово-куприкової ділянки у дітей шляхом виконання інтраопераційної фістулографії шляхом введення барвників в їх норицеві ходи (Детская колопроктология: Руководство для врачей / Под общ. ред. Гераськина А.В., Дронова А.Ф., Смирнова А.Н. - М: Издательская группа "Контэнт", 2012. - С. 543-548).

Недоліком відомого способу діагностики локалізації запальних утворень крижово-куприкової ділянки у дітей є те, що проведення дослідження вже на етапі виконання оперативного втручання не дозволяє своєчасно зорієнтуватись із реальною площею та межами поширення патологічного процесу в різних площинах.

В основу винаходу "Спосіб діагностики локалізації запальних утворень крижово-куприкової ділянки у дітей" поставлено задачу шляхом введення водної суміші рентгеноконтрастної речовини та барвника визначити топічну локалізацію, розміри та розповсюдженість кістозного утворення або норицевого ходу, оцінити анатомічні взаємовідносини з кістковими структурами крижово-куприкового відділу хребта, виявити наявність додаткових ходів, наявність в їх просвіті рідини та інших структур.

Поставлена задача вирішується способом, що передбачає введення рентгеноконтрастних речовин, згідно з винаходом, в доопераційному періоді, в положенні пацієнта на животі, в зовнішній отвір норицевого ходу вводять відповідного розміру еластичний катетер, через який одночасно нагнітають водну суміш рентгеноконтрастної речовини та барвника, до її зворотного витікання, з подальшим виконанням рентгенографії крижово-куприкового відділу в прямій та боковій проекціях, а поширеність та просякнення барвником м'яких тканин оцінюють інтраопераційно.

Спосіб здійснюється таким чином. В доопераційному періоді, в положенні пацієнта на животі, в зовнішній отвір норицевого ходу вводять відповідного розміру еластичний катетер, через який одночасно нагнітають водну суміш рентгеноконтрастної речовини та барвника, до її зворотного витікання. В подальшому виконують рентгенографію крижово-куприкового відділу в прямій та боковій проекціях, а поширеність та просякнення барвником м'яких тканин оцінюють інтраопераційно.

Приклад. Дитина М., МКСХ № 10343, 19.08.2017 р. госпіталізована на стаціонарне лікування з діагнозом: пухлиноподібне утворення крижово-куприкової ділянки. Після передопераційної підготовки проведено оперативне лікування (протокол № 180 від 31.08.2017 р.): розкриття та дренування абсцесу попереково-крижової ділянки зліва. В перебігу післяопераційного періоду, в крижово-куприковій ділянці у дитини сформувався норицевий хід (фіг. 1). В зовнішній отвір норицевого ходу був введений еластичний катетер, через який, перед виконанням оперативного втручання, одночасно підвели водну суміш рентгеноконтрастної речовини (Верографін) та барвника (зеленка), до її зворотного витікання. Виконана рентгенографія крижово-куприкового відділу в прямій (фіг. 2) та боковій (фіг. 3) проекціях. 31.09.2017 р. виконане оперативне втручання (протокол операції № 286): розкриття гнійника та висічення норицевих ходів крижово-куприкової ділянки зліва.

Післяопераційний період мав задовільний перебіг і дитина в задовільному стані виписана з стаціонару.

ФОРМУЛА ВИНАХОДУ

Спосіб діагностики локалізації запальних утворень крижово-куприкової ділянки у дітей, що передбачає введення рентгеноконтрастних речовин, який **відрізняється** тим, що в доопераційному періоді, в положенні пацієнта на животі, в зовнішній отвір норицевого ходу вводять відповідного розміру еластичний катетер, через який одночасно нагнітають водну суміш рентгеноконтрастної речовини та барвника, до її зворотного витікання, з подальшим виконанням рентгенографії крижово-куприкового відділу в прямій та боковій проекціях, а поширеність та просякнення барвником м'яких тканин оцінюють інтраопераційно.

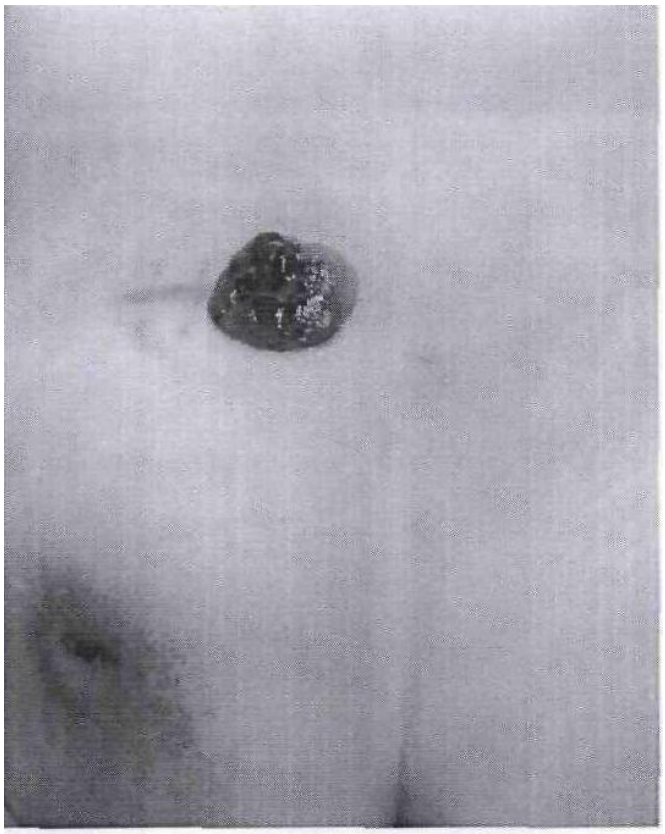

Фіг. 1

Фіг. 2

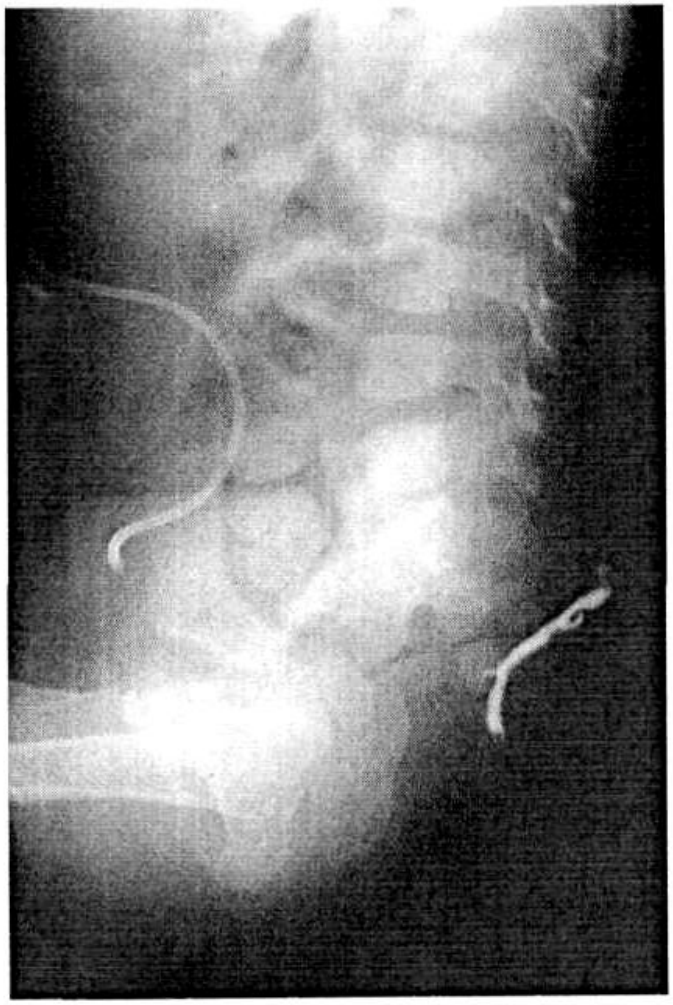

Фіг. 3

Комп'ютерна верстка Л. Ціхановська

Міністерство розвитку економіки, торгівлі та сільського господарства України,
вул. М. Грушевського, 12/2, м. Київ, 01008, Україна

ДП “Український інститут інтелектуальної власності”, вул. Глазунова, 1, м. Київ – 42, 01601